Aus der Orthopädischen Universitäts-Poliklinik in München.
(Vorstand: Prof. Dr. B r a g a r d.)

Endausgänge Perthes'scher Krankheit

Inaugural-Dissertation
zur
Erlangung der Doktorwürde in der gesamten Medizin
verfaßt und
einer Hohen Medizinischen Fakultät
der
Bayerischen Ludwig-Maximilians-Universität München

vorgelegt von

Grete Fuhrmann
aus Oberhausen-Osterfeld i. Rhld.

1938

Pilger-Druckerei G. m. b. H., Speyer a. Rh.

Referent: Prof. Dr. Bragard.

R. UNIV.
BIBLIOTHEEK
LEIDEN

Gedruckt mit Genehmigung der Medizinischen Fakultät
der Universität München.

Seitdem das Krankheitsbild der Osteochondritis deformans coxae juvenilis in den Jahren 1910—1913 zum ersten Mal fast gleichzeitig von Perthes, Calvé und Legg beschrieben wurde, ist viel über Aetiologie und Wesen dieser Erkrankung diskutiert worden. Wenn auch das klinische Bild der Perthes'schen Krankheit charakteristisch ist und die Diagnose meist durch das Röntgenbild sichergestellt wird, so bestehen auch heute noch für die Ursachen der Erkrankung viel Zweifel. So setzen sich die einen, wie Legg, Oberzimmer und Kappis für die traumatische Genese ein und fassen als Trauma unter anderem die unblutige Reposition einer congenitalen Hüftluxation auf, — von Perthes und Brandes jedoch angefochten: Brandes zeigte, daß die Erkrankung bei einseitiger Hüftluxation sich auf der nicht luxierten Seite auch dann vorfinden kann, wenn überhaupt kein Repositionsversuch unternommen worden ist. Walter, Miltner und Hu vertreten auf Grund ihrer interessanten Experimente die Ansicht, daß die Ursache der Perthes'schen Krankheit in irgendeiner Störung der Blutversorgung des Oberschenkelkopfes liegt, — ähnlich Lindemann und Siemens, welche die Perthes'sche Krankheit als ein selbständiges Krankheitsbild auffassen, dem die aseptische Nekrose der Schenkelkopfepiphyse infolge traumatisch bedingter Gefäßschädigung oder embolischer Gefäßsperre zugrunde liegt. Die endokrine Genese, zu der sich heute die Mehrzahl der Autoren bekennt (Erkes, Liek, Sandor und andere), wird hingegen angezweifelt.

Fromme und Calvé ziehen zur Erklärung des Leidens die Spätrachitis heran, während Axhausen die Perthes'sche Krankheit auf die von ihm beobachtete subchondrale Knochennekrose zurückführt, welche er durch blande Embolien erklärt, — eine Ansicht, die wieder von Nussbaum auf Grund seiner experimentellen Untersuchungen angefochten wird.

Weiter gibt es Autoren, welche ihre Befunde im Sinne einer Ostitis fibrosa deuten, — wieder andere halten die Perthes'sche

Krankheit für eine echte Arthrosis deformans, die sich am jugendlichen, wachsenden Knochen anders auswirke, als beim Erwachsenen.

Am wahrscheinlichsten und eindeutigsten erscheint jedoch die Anschauung, daß es sich bei der Perthes'schen Krankheit um eine angeborene konstitutionelle Minderwertigkeit handelt (Perthes, Zaajer, Lehmann und andere). Schlags, Lange, Spitzy und Schwarz beschrieben Fälle, bei denen sich außer eines congenitalen einseitigen Femurdefektes (Luxation) auf der gesunden Seite als Nebenbefund eine Perthes'sche Krankheit des Hüftgelenks zeigte.

Auch in der Orthopädischen Universitäts-Poliklinik in München hatten wir Gelegenheit, in letzter Zeit einen derartigen Fall zu beobachten. Sicherlich besteht eine verwandtschaftliche aetiologische Beziehung zwischen der scheinbar erworbenen Perthes'schen Krankheit und den angeborenen Deformitäten des Oberschenkels. Es ist doch gut vorstellbar, daß eine congenital minderwertige Konstitution einmal zu regelrechten Gelenkdeformitäten führen kann, — ein anderes Mal aber eine Hypoplasie der Oberschenkelkopfepiphyse erzeugt, die zu Ossifikationsstörungen im Sinne der Perthes'schen Krankheit führt.

Das Wesen der Perthes'schen Krankheit besteht in einer Epiphyseonekrose. Es bilden sich Erweichungsherde unter dem Knorpelüberzug des Oberschenkelkopfes. Die Knochenbälkchen des Kopfes sintern zusammen und es entstehen kleine, mit gallertigen Massen oder mit derben Bindegewebe angefüllte Hohlräume. Die Kopfepiphyse wird völlig zerstört und schließlich kommt es unter der Belastung des Gelenkes zur Deformierung des Oberschenkelkopfes.

Das Röntgenbild zeigt im ersten Anfang der Erkrankung nichts besonderes, obwohl klinisch schon Erscheinungen bestehen. Nach einigen Wochen sind jedoch schon Randusuren deutlich erkennbar und noch einige Monate später kommt es zu Unregelmäßigkeiten der Ossifikationslinie zu beiden Seiten der Epiphysenfuge mit umschriebenen Osteoporoseherden in der Metaphyse. Auf der Höhe des Krankheitsbildes sehen wir die typische Impressionsfraktur der zerklüfteten Kopfepiphyse mit dichten Knochenpartien, die durch die Zusammenschiebung der Bälkchen und die mit Kalksand angefüllten Trümmerfeldzonen zustande kommen, während in der Umgebung durch das abgrenzende Bindegewebe kalkfreie Stellen sichtbar werden. Nach Monaten regeneriert sich die Kopfepiphyse wieder, die

Knorpel-Knochen-Grenze wird wieder hergestellt und die Epiphyse weist wieder glatte Konturen und normale Rundung auf. Nach Jahren nimmt die Kopfepiphyse wieder annähernd normale Struktur an, bleibt aber in der Mehrzahl der Fälle dauernd deformiert. Durch den subchondralen Abbau der Metaphyse und durch das vermehrte reaktive periostale Dickenwachstum des Halsstückes erscheint der Hals verkürzt und verdickt.

Hier soll nun an Hand von fünf Patienten mit Perthes' scher Krankheit über den späteren Verlauf des Leidens und über den Endausgang der pathologischen Prozesse am Hüftgelenk berichtet werden. Es sind dieses fünf Krankheitsbilder, bei denen die Nachuntersuchungsbefunde besonders interessant sind, da sie von Beginn der Erkrankung an in der Münchener Orthopädischen Universitäts-Poliklinik behandelt und nachuntersucht wurden. Bei dem ersten Kranken stellte sich das Leiden im Jahre 1928 ein, beim zweiten 1929, beim dritten 1931, beim vierten 1933 und beim fünften 1934. Es fanden also die Nachuntersuchungen nach 3, 4, 6, 8 und 9 Jahren statt.

Ich schicke zunächst die Krankengeschichten mit Beschreibung des jeweiligen Röntgenbefundes vorweg, — stützen sich doch die bisherigen Kenntnisse über den Ablauf des Prozesses der Osteochondritis deformans coxae juvenilis und der dabei zu beobachtenden Veränderungen in der Hauptsache auf die Röntgenbefunde.

Kranker 1, St. A.: 6 Jahre alt, erkrankte im Januar 1928. Seit 14 Tagen Hinken auf der rechten Seite, Schmerzen in der rechten Hüfte, kein Trauma. Gesund aussehender, kräftiger Junge.

Geringe Atrophie des rechten Beines. Rechtes Bein 54 cm lang, linkes Bein 55 cm lang.

Trochanterklopfschmerz rechts. Bewegungen im Hüftgelenk nicht schmerzhaft. Flexion frei, Abduktion eingeschränkt, Außen- und Innenrotation rechts nur in geringem Maße möglich. Trendelenburg positiv, Pirquet negativ.

Röntgenbild 1928: (Abb. 1a). Destruktionsprozeß der rechten Kopfepiphyse. Die Epiphyse ist in einzelne Stücke zerfallen, die zum Teil fester Struktur sind. Die Epiphysenlinie ist noch erhalten. Einige aufgehellte Herde im angrenzenden Halsteil. Gelenkspalt verbreitert. Pfanne intakt.

Röntgenbild 1929: Schwere Destruktion des Kopfes, besonders lateral. Hals verkürzt und verdickt mit einigen Aufhellungsherden. Die Grenze der Epiphysenlinie ist im lateralen ⅔ nur noch verwaschen erkennbar.

Nachuntersuchung 1937: (nach 9 Jahren). Der jetzt 15jährige, große, kräftige junge Mann war nie mehr in ärztlicher Behandlung. Der Gang sei zunächst noch hinkend gewesen, habe sich allmählich von selbst gebessert. Es besteht kein Hinken mehr, schon seit einigen Jahren vollkommene Beschwerdefreiheit. Rechtes Bein 1 cm kürzer als das linke Bein. Bewegungen im Hüftgelenk sind vollkommen frei und es findet sich kein pathologischer Befund! Trendelenburg'sches Zeichen negativ.

Abb. 1a

Röntgenbild 1937: (Abb. 1b). Der breite, halbkugelige, niedrige Kopf hat glatte Ränder und tritt nach lateral etwas heraus. Der Gelenkspalt ist breiter als auf der gesunden Seite. Der Hals ist stark verkürzt, plump und verbreitert. Mäßige Coxa vara-Stellung. An der Pfanne keine wesentlichen Veränderungen.

Abb. 1b

Kranker 2, M. D.: Angeborenes X-Bein links und angeborene Hüftluxation rechts, welche im Alter von 5 Monaten bereits reponiert wurde. Im Laufe der Jahre auf der rechten Seite Ausbildung eines völlig normalen Hüftgelenks. Im linken Hüftgelenk, das vor der Behandlung vollkommen normal erschien und das auch während der Gipsverbandperiode nicht festgestellt wurde, entwickelte sich am Ende des ersten Lebensjahres und im zweiten allmählich zunehmend eine typische Perthes'sche Krankheit des Kopfes.

Kaum erkennbare Atrophie, keine wesentliche Beinverkürzung. Geringe Einschränkung der Abduktion. Trendelenburg fraglich positiv.

Das Röntgenbild 1929: (Abb. 2a) zeigt die Erkrankung auf dem Höhepunkt. Die linke Kopfepiphyse ist im Zerfall begriffen und zeigt auffallend unregelmäßige Begrenzung. Der Gelenkspalt ist gegenüber rechts bedeutend verbreitert. Der Schenkelhals zeigt epiphysenwärts deutlich Aufhellungsherde und verwaschene Grenzen.

Abb. 2a

Röntgenbild 1930: Keine wesentliche Änderung, höchstens ein mäßiger Fortschritt des Destruktionsprozesses der Kopfepiphyse. Die Epiphysenlinie ist noch erhalten.

Röntgenbild 1931: Die linke Kopfepiphyse nimmt allmählich wieder runde Form an. Die Umrisse erscheinen aber noch verwaschen und die Struktur fleckig. Auch im Schenkelhals, der etwas verbreitert und verkürzt ist, noch einige hellere Herde.

Röntgenbild 1934: (Abb. 2b). Konturen der Kopfepiphyse völlig glatt. Kugelform des Kopfes. Struktur auch des Halses normal, keine Aufhellungsherde mehr. Mäßige Coxa vara-Stellung.

Nachuntersuchung 1937: (nach 8 Jahren). Klinisch sind alle Beschwerden schon seit 1933 verschwunden. Kein Hinken, Länge rechts 72 cm, links 71 cm. Umfänge rechts gleich links. Abduktion rechts 120°, links 130°, Flexion und Innenrotation völlig frei, Außenrotation links eine Spur eingeschränkt.

Abb. 2b

Das Röntgenbild (Abb. 2c) zeigt gegenüber dem letzten von 1934 eine Verschlechterung des Zustandes, die jedoch das klinische Bild wenig beeinflußt, da die neueren Veränderungen in der Hauptsache den Schenkelhals betreffen, welcher stark verkürzt und verbreitert ist. Die Kopfepiphyse ist wohl minimal verschmälert, ihre Form aber kugelig und die Ränder glatt.

Abb. 2c

Kranker 3, T. E.: 6jähriger, gut entwickelter Junge erkrankte im Oktober 1931 mit zeitweilig auftretenden Schmerzen, besonders an der Vorderseite des rechten Oberschenkels. Seit zwei Wochen wird beim Gehen das rechte Bein geschont. Geringe Atrophie des rechten Beines. Leichter Trochanterklopfschmerz rechts, kein Stauchungsschmerz. Flexion und Extension rechts etwa um ¾ eingeschränkt. Abduktion rechts fast vollkommen aufgehoben, Adduktion nur im Winkel von 160° möglich. Außenrotation 150°, Innenrotation nur 170°. Überstreckbarkeit rechts unmöglich. Alle möglichen Bewegungen ohne Schmerzen. Trendelenburg positiv.

Röntgenbild 1931: (Abb. 3a). Gelenklinie des rechten Hüftgelenkes wohl scharf, aber vielfach eingedellt. Aufhellungsherde in der Epiphyse. Gelenkspalt rechts etwas verbreitert.

Abb. 3a

Röntgenbild 1932: Es ist eine deutliche Abflachung und Zerklüftung des Kopfes eingetreten. Viele helle Herde in der Epiphyse, jedoch ist der Destruktionsprozeß nicht über die Epiphyse hinaus fortgeschritten. Recht unscharfe Gelenklinien. Im oberen Halsteil ebenfalls kleine Aufhellungsherde. Der Hals erscheint etwas verdickt und verkürzt.

Röntgenbild 1934: Die Struktur der Kopfepiphyse ist wieder einheitlicher. Im Schenkelhals kaum mehr hellere Herde. Hals plump und verdickt. Die Kopfepiphyse hat eine relativ gute Form behalten. Klinisch besteht kaum noch eine Bewegungseinschränkung und keinerlei Beschwerden sind mehr vorhanden, — trotz des immerhin noch krankhaften Röntgenbefundes.

Röntgenbild 1935: Die Regeneration der Kopfepiphyse ist schon fast vollständig. Noch einige Aufhellungsherde in der Epiphyse, welche platt und ausgezogen dem plumpen, verbreiterten Schenkelhals aufliegt.

Nachuntersuchung 1937: (nach 6 Jahren). Der jetzt 14jährige kräftige Junge hinkt nicht mehr. Schmerzen sind schon seit 2 Jahren keine mehr vorhanden gewesen. Ganz geringe Atrophie des rechten Beines. Rechtes Bein ist ½ cm kürzer als das linke Bein. Normale Funktion des Gelenkes. Abduktion und Außenrotation sind rechts im Vergleich zur gesunden linken Seite vielleicht etwas eingeschränkt, aber nur äußerst wenig. Trendelenburg negativ.

Röntgenbild 1937: (Abb. 3b). Der Kopf hat im Verhältnis zu den ziemlich ausgesprochenen Zerfallserscheinungen eine recht günstige Endform zurückerhalten. Die gesamte Höhenreduktion ist sehr gering, die verbreiterte, oben etwas abgeflachte Kopfkappe nähert sich der Kugelform. Die Epiphysenlinie ist unversehrt. Der Epiphysenkopf macht den Eindruck, als ob er im ganzen etwas nach lateral verschoben wäre.

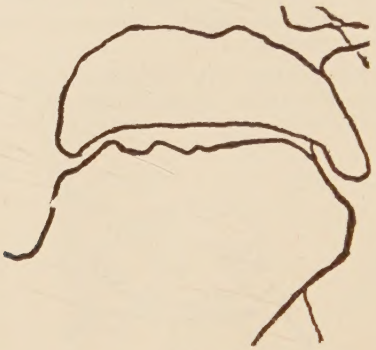

Abb. 3b

Kranker 4, H. M.: Etwas blasses, schwächliches, 2jähriges Kind. Vorübergehend Schmerzen in der rechten Hüfte und Hinken, besonders in den letzten 14 Tagen Zunahme des Hinkens. Deutliche Atrophie des rechten Beines. Liegend ist das rechte Bein im Hüftgelenk um 170° adduziert. Geringer Trochanterklopfschmerz. Beinlänge rechts 1 cm kürzer als links. Flexion und Extension frei, dagegen Abduktion und Adduktion und beide Rotationsbewegungen fast vollkommen aufgehoben. Trendelenburg positiv. Trochanterhochstand rechts.

Röntgenbild 1933: (Abb. 4a). Sehr bedeutende Deformierung des Schenkelkopfes. Eine Epiphysenlinie ist nicht mehr vorhanden. Aus der Kopf-

Abb. 4a

kappe scheint am oberen Ende ein viereckiges Stück ausgesprengt, wodurch der Gelenkspalt mächtig verbreitert erscheint. Der oberhalb der Epiphysenlinie gelegene Teil, der dem eigentlichen Femurkopf entspricht, stellt eine einzige Trümmermasse dar. Dagegen hat am unteren und besonders am medialen Teil Knochenapposition stattgefunden. Der Schenkelhals ist schon bedeutend verkürzt und verdickt und weist eine Menge Aufhellungsherde auf.

Röntgenbild 1934: Keine wesentliche Änderung des Befundes. Epiphyse und Halsteil stellen eine einzige in die Breite auseinandergezogene, plumpe Masse dar, von fleckiger, unscharfer Struktur, die nicht durch die Epiphysenlinie getrennt ist.

Röntgenbild 1935: Von den Resten der Epiphysengrenze sieht man deutlich Regenerationsversuche. Die Struktur ist nicht mehr so fleckig. Am medialen Rande scheint eine Spur einer neuen Epiphysenfuge zu entstehen.

Nachuntersuchung 1937: (nach 4 Jahren). Es besteht noch leichtes Hinken, was nach längerem Gehen schlimmer wird, dann auch leichte Schmerzen. Die rechte Trochantergegend prominiert deutlich. Rechtes Bein steht in Außenrotation. Beinlänge rechts 2 cm kürzer als links. Abduktion nur bis 165°, Adduktion 155°, Extension frei, Flexion um 15° behindert. Rotation fast vollkommen aufgehoben. Trendelenburg noch fraglich positiv.

Röntgenbild 1937: (Abb. 4b). Die obere Umgrenzung der Epiphyse ist wieder fast vollständig. Es finden sich keine Aufhellungsherde mehr, — aber die Deformierung der Kopfepiphyse ist sehr hochgradig. Der Kopf ist in seiner Höhe sehr reduziert und hat die Form einer lang ausgezogenen Walze, die besonders medial über den enorm verkürzten und verbreiterten Hals hinweghängt.

Abb. 4b

Kranker 5, St. H.: Blasses, etwas schwächliches, 9jähriges Kind. Seit einem halben Jahr merkt der Vater, daß der Junge manchmal hinkt, besonders nach längerem Gehen..

Rechtes Bein leicht atrophisch, im Liegen rechtes Bein deutlich in Außenrotation. Abduktion und Adduktion rechts eingeschränkt, ebenso Außen- und Innenrotation. Flexion und Extension frei.

Röntgenbild 1934: (Abb. 5a). Gelenkspalt rechts sehr verbreitert. Die Epiphyse ist fragmentiert und plattgedrückt. Der obere Schenkelhals aufgehellt und im oberen Teil schon mäßig verbreitert. Die Epiphysenlinie hat ihre scharfe Begrenzung eingebüßt.

Abb. 5a

Röntgenbild 1935: Die Kopfepiphyse hat schon wieder angedeutete Begrenzung, aber noch viel helle Herde. Auch im Schenkelhals noch scharf begrenzte Aufhellungsherde.

Nachuntersuchung 1937: (3 Jahre nach der ersten Beobachtung). Besserung, keine Schmerzen und kein Hinken mehr. Kein Klopf- oder Stauchungsschmerz. Flexion, Extension, Adduktion und Innenrotation normal, Abduktion und Außenrotation ganz geringgradig eingeschränkt. Trendelenburg negativ.

Röntgenbild 1937: (Abb. 5b). Fast ausgeheilte Epiphyse, einige hellere Herde noch vorhanden. Der Kopf hat wieder Form angenommen, — etwas plattgedrückt und verbreitert nähert er sich eher der Walzen- als der Kugelform. Die Epiphysenlinie ist noch unscharf. Der Schenkelhals ist verdickt, verbreitert und in der Höhe ziemlich hochgradig reduziert, aber schon wieder von homogener Struktur.

Abb. 5b

Wenn wir nun zurückblicken auf die Endzustände unserer fünf Krankheitsfälle, so läßt sich zunächst sagen, daß die Perthes'sche Krankheit immer zu einem Abschluß der im Röntgenbild erkennbaren Deformation und zu klinischer Ausheilung kommt, — allerdings mit mehr oder weniger Funktionsbehinderung.

Durch das Röntgenbild können wir zwei typische Ausheilungsformen unterscheiden: 1. eine Kugelform und 2. eine Walzenform der Kopfepiphyse.

Gute Beispiele für die erste Form der Ausheilung stellen unsere Krankheitsbilder 1, 2 und 3 dar, Fälle, die sowohl klinisch als auch röntgenologisch das ausgesprochene Bild der Perthes'schen Krankheit geboten hatten. Der 2. Kranke war vor 8 Jahren im Alter von 2 Jahren erkrankt. Es bestand geringe Atrophie, Abduktionshemmung und Beinverkürzung. Von den früheren Röntgenbildern zeigt besonders die Aufnahme von 1929 die destruktive Veränderung der Kopfepiphyse, die verschmälert und in einzelne Fragmente zerfallen erscheint. Bei der Nachuntersuchung zeigte das Röntgenbild, daß der in mehrere Trümmer aufgelöste Kopf nach 8 Jahren eine überraschende Wandlung erfahren hat. An Stelle der anfangs unregelmäßigen Gelenklinie des Kopfes ist wieder eine tadellose, schön geschwungene Kopfrundung getreten. Die Aufhellungsherde sind verschwunden, der gut geformte Kopf besteht, wie auf der gesunden Seite aus einer homogenen Masse. Es ist lediglich eine geringe Verbreiterung des Schenkelkopfes und eine Verkürzung des Schenkelhalses nachzuweisen. Funktionell entspricht dieser recht guten Wiederherstellung der Epiphyse in nahezu Kugelform — im Gegensatz zu der später zu beschreibenden Walzenform — eine fast völlige Restitutio ad integrum. Die Abduktion auf der ursprünglich erkrankten Seite war vielleicht um einige Grade eingeschränkt — im übrigen war der Befund vollkommen normal. Bemerkenswert ist bei diesem Fall Perthes'scher Krankheit die Tatsache, daß sich das sehr günstige Endbild röntgenologisch betrachtet vom Jahre 1934 bis zum Jahre 1937 bedeutend verschlechtert hat. Der Schenkelhals ist wohl um einen Zentimeter kürzer und im ganzen viel breiter und plumper geworden. Die Coxa vara-Stellung hat um einige Grade zugenommen. Obgleich diese Verschlechterung weniger den Schenkelkopf und damit das klinische Bild betrifft, ist sie doch von Wichtigkeit und läßt eine Reihe wichtiger Beobachtungen machen. Einmal die Tatsache, daß die Perthes'sche Krankheit in einem sicherlich nicht subluxierten Hüftgelenk sich als Aequivalent einer Hüftluxa-

tion auf der anderen Seite entwickelt. Somit eine Stütze für unsere aetiologische Auffassung, wie sie ja auch in der Literatur schon mehrfach niedergelegt ist. Weiterhin ist durch eine 4jährige Entlastung der anscheinend aus inneren Gründen verlaufende Umbau des Kopfes insofern beeinflußt worden, als eine fast normale Form sich wieder bilden konnte. Endlich, daß nach Weglassen der lang ährigen Entlastung trotz anscheinend günstiger Form- und Struktur-Verhältnisse des oberen Schenkelhalsendes samt dem Kopfe sich eine Verschlechterung einstellte. Daraus geht hervor, daß man die Behandlung mit völliger und später teilweiser Entlastung bei der Perthes'schen Krankheit sehr lange treiben und vor allem genau kontrollieren muß, wenn man auf eine Restitutio ad integrum rechnen will.

Die beiden anderen hierher gehörenden Fälle (Patienten 1 und 3) zeigen in Funktion und Form ähnliche Resultate, wie sie die Nachuntersuchung beim Patienten 2 ergaben. Es waren klinisch alle Symptome der Osteochondritis deformans coxae juvenilis vorhanden und im Röntgenbild trat Verschmälerung und Zerfall der Kopfepiphyse auf. Bei der Nachuntersuchung nach 6 Jahren zeigte Kranker 3 auf dem Röntgenbild kaum eine Abweichung von normalen Verhältnissen des Hüftgelenkskopfes, und klinisch bestand schon seit zwei Jahren außer einer ganz geringen Abduktionsbeschränkung kein krankhafter Befund mehr. Bei dem 1. Patienten ist röntgenologisch aus der ehemalig sehr bedeutend fragmentierten Kopfepiphyse nicht die ideale Kugelform entstanden, wenn auch der Kopf schon gerundet ist und sich die Epiphysenlinie in normaler Weise zwischen Kopf und Hals auspannt. Ein Vergleich mit der gesunden Gegenseite läßt uns keinen Zweifel an den gewaltigen Umformungsprozessen, die stattgefunden haben. Die Höhenreduktion des Halses ist ganz beträchtlich. Der Kopf ist viel plumper, breiter und flacher als auf der gesunden Seite, die Ränder leicht ausgewellt. Aber trotzdem ist das klinische Endresultat außerordentlich gut und der funktionelle Befund vollkommen normal.

An Hand dieser drei typischen Fälle von Perthes'scher Krankheit können wir die wichtige Tatsache feststellen und beweisen, daß die Osteochondritis deformans coxae juvenilis zu vollkommener Ausheilung und zu Wiederherstellung normaler anatomischer Verhältnisse führen kann. Grundbedingung für diesen günstigen Endausgang ist also die Regeneration der Kopfepiphyse in Kugelform.

Bei Betrachtung der Röntgenbilder fällt noch ein wichtiger Fak-

tor auf, der sicherlich als zweite Bedingung zum absolut günstigen Endverlauf der Perthes'schen Krankheit gerechnet werden muß. — und der vielleicht die Ursache dafür ist, daß in manchen Fällen Perthes'scher Krankheit mit enormen Zerfallserscheinungen und vollkommener Abflachung der Kopfepiphyse eine erstaunlich günstige Endform der Kopfepiphyse resultiert: die wichtige Beobachtung nämlich, ob der Destruktionsprozeß innerhalb der Epiphysen-Grenzen bleibt oder über die Epiphysenlinien hinaus fortschreitet. Es läßt sich dieses bei allen genannten Fällen im Röntgenbild deutlich verfolgen. Zusammenfassend können wir außerdem bei Durchsicht der Röntgenbilder unserer drei mit so günstigem Endresultat ausgeheilten Fälle Perthes'scher Krankheit feststellen: es fällt immer wieder der große Gegensatz auf zwischen den ausgedehnten Gelenkveränderungen auf der Höhe der Erkrankung und den minimalen funktionellen Ausfallserscheinungen, — ja, sogar einer klinischen Restitutio ad integrum (Kranker 1 und 3) als Endausgang. Und bei allen drei Fällen läßt sich deutlich beobachten, wie wenig der destruierende Prozeß seinerzeit über die Epiphysenlinie hinausgegangen ist.

Diesen klinisch und röntgenologisch idealen Endbildern Perthes'scher Krankheit stehen nun Endfälle Perthes'scher Krankheit gegenüber, welche weniger in der Funktion als im Röntgenbild als nicht günstige Endresultate zu bewerten sind. Gemeint sind diejenigen Bilder Perthes'scher Krankheit, bei denen die Kopfepiphyse nicht in Kugelform regenerierte, sondern als Endresultat der deformierenden Veränderung eine Walzenform des Epiphysenkopfes entsteht, deren Achse nahezu in der Horizontalen liegt. Die Endbilder unserer Patienten 4 und 5 zeigen diese zweite Form der Ausheilung in besonders schöner Weise. Vier Jahre nach der ersten Beobachtung, nach dem Höhepunkt der Zerfallserscheinungen am Kopf zeigt besonders Kranker 4 ein recht typisches Bild: Der Femurkopf hat die Form einer lang ausgezogenen, medial etwas aufgebogenen Walze angenommen. So enorm ist der Kopf verbreitert, daß fast ein Drittel dieses neugeformten Gebildes lateral herausragt. Medial hängen die Ränder des Kopfes weit über den stark verkürzten und verbreiterten Hals hutkrempenartig hinaus. Diese Ausladung des Kopfes nach lateral erklärt die deutlich sichtbare Prominenz der Trochantergegend. Der Hals zeigt geringe Varusstellung. Die Pfanne hat sich der neuen Kopfform möglichst angepaßt. An Stelle der runden Form hat sie die geschwungene elliptische Kopflinie nachgeahmt. Die Gelenklinie ist bis auf eine kleine Strecke

wieder glatt und vollkommen regeneriert. Die Struktur der Kopfepiphyse ist im ganzen noch etwas fleckig, ein Zustand, der aber sicherlich keinen großen Einfluß mehr auf die Form der Epiphyse haben wird.

Beim Kranken 5 sehen wir bei der Nachuntersuchung im Röntgenbild ähnliche Zustände, — obwohl funktionell ein großer Unterschied zu bemerken ist. Doch bevor wir diesen zweiten Typus des Endausganges nach Perthes'scher Krankheit bezüglich der Funktion betrachten, einige bemerkenswerte Beobachtungen des Röntgenbildes vom Kranken 5. Die Walzenform des Kopfes ist nicht so typisch ausgeprägt, wie sie beim 4. Kranken beschrieben wurde. Es besteht wohl Ähnlichkeit in der Höhenreduktion des Kopfes und der Verbreiterung und der Verkürzung des Halses. Bewundernswert ist das Verhalten der Gelenklinie. Sie ist trotz der erst vor drei Jahren stattgehabten Zerstörungsprozesse der Epiphyse und trotz der gänzlichen Verwandlung des Kopfes vollkommen klar und scharf gezeichnet, — ein Beweis dafür, daß die Knorpelschale des Kopfes nicht in den Zerstörungsprozeß einbegriffen wurde. Wie bei Fall 4 sind auch hier noch einige Aufhellungsherde erkennbar. Der ehedem verbreiterte Gelenkspalt ist schon fast so schmal geworden, wie auf der gesunden linken Seite.

Es ist nun interessant festzustellen, wieweit sich bei diesen mit weniger günstiger Form ausgeheilten Fällen Perthes'scher Krankheit die Funktion wieder hergestellt hat. Wenn man die Form des Epiphysenkopfes vom Kranken 4 rein mechanisch als Körper betrachtet, so ist leicht vorstellbar, daß diese Walze um ihre fast horizontal gestellte Achse drehbar sein muß, — Beugung und Überstreckung also nahezu uneingeschränkt möglich sind, — hingegen erlauben die beiden Pole, die weit ausladend den Schenkelhals überragen, kaum eine Abduktion und Rotationsbewegungen. Diese mangelnde Beweglichkeit erklärt die immerhin hochgradige Atrophie des rechten Beines, — und die Verkürzung des rechten Beines um 3 cm spricht für die gesamte Höhenreduktion von Kopf und Hals.

Ganz anders verhält sich Fall 5. Wenn auch der Epiphysenkopf die Form einer Walze zeigt, so besteht doch nicht ein so hochgradiges mechanisches Bewegungshindernis wie im vorigen Fall. Es ist aber verwunderlich, wie gut die Funktion des Gelenks wiederhergestellt ist. Die geringe Abduktions- und Außenrotationsbeschränkung und die geringen Beschwerden nach längeren Anstrengungen kann man wohl ohne Zweifel darauf zurückführen, daß hier der Prozeß seiner

Ausheilung wohl nahegekommen, aber noch nicht ganz abgeschlossen ist. Sicherlich wird das klinische Endresultat einer Restitutio ad integrum nicht gleichzustellen sein, — aber immerhin ist das Heilergebnis recht befriedigend.

Die entscheidende Frage nun, nach deren Beantwortung sich auch die Behandlungsweise richten würde, warum gerade in einzelnen wenigen Fällen P e r t h e s ' scher Krankheit eine so ideale Restitution des Schenkelkopfes — auch bei ursprünglich hochgradiger Zerstörung des Kopfepiphyse — eintreten kann, ist bisher nicht geklärt worden und ist auch aus unseren Beobachtungen nicht zu ersehen. Auch gibt uns das Röntgenbild nicht Aufschluß über den Zeitpunkt, an dem die entscheidende Wendung zu günstiger oder nicht günstiger Ausheilung stattfindet.

Haben die Destruktionsprozesse einmal eingesetzt, so scheinen sie sich, soweit bei unseren Nachuntersuchungen sich Anhaltspunkte gewinnen ließen, innerhalb einer relativ kurzen Zeit von einigen Monaten bis zu einem Jahr abzuspielen. In eben diese Zeit fallen auch die klinischen Beschwerden. Diese hörten aber viel früher auf, als das Röntgenbild es vermuten ließe, und zwar sowohl bei den in Kugelform ausgeheilten Kopfepiphysen als auch bei der weniger günstigen Restitution des Kopfes in Walzenform. Von der jeweiligen Schwere des Prozesses scheint das Endresultat also kaum beeinflußt. — In den nun folgenden zwei bis drei Jahren folgt die Ausheilung in die eine (Kugelform) oder die andere (Walzenform) Richtung. Ob mit der klinischen und röntgenologischen Ausheilung immer das Ende des Krankheitsprozesses erreicht ist, ist sehr fraglich. Zeigt uns doch unser 2. Kranker, daß noch Jahre nach scheinbarer Ausheilung und Stillstand der Krankheit eine Änderung des Zustandes wenigstens im Röntgenbild eintreten kann. — Innerhalb eines jeden Ausheilungstypus zeigen die jeweiligen Röntgenbefunde unserer Patienten eine auffallende Übereinstimmung. So konstant sind die röntgenologischen Veränderungen unserer Patienten 1, 2 und 3 einerseits und 4, 5 andererseits, daß man die Behauptung aufstellen kann, daß immer nach Ablauf des eigentlichen akuten Stadiums die weitere Ausbildung der Kopfepiphyse in zwei, von der Norm zwar abweichende, aber doch durchaus typische Modi verläuft. Daß ein Schenkelkopf resultiert, der eine offenbar immer konstante Form hat, ganz unabhängig davon, ob die Erkrankung bereits im 4. oder erst im 8. Lebensjahr eingesetzt hatte oder die Nachuntersuchung nach 6 oder 9 Jahren vorgenommen wurde. Dieses läßt sich mit größter

Deutlichkeit aus unseren Nachuntersuchungen feststellen, sowohl bei den nach dem ersten Typus ausgeheilten Fällen, als auch bei den beiden letzteren.

Wie schon hervorgehoben wurde, besteht bei allen unseren Kranken ein auffallendes Mißverhältnis zwischen den beschriebenen anatomischen Veränderungen nach Perthes'scher Krankheit im Röntgenbild und den relativ geringen klinischen Beschwerden. Die ersten drei Fälle wären einer Restitutio ad integrum gleichzustellen, obgleich die ehedem erkrankte Hüfte im Vergleich zur gesunden Seite doch noch gewaltig deformiert erscheint. Bei dem 4. und 5. Kranken waren die walzenförmige Verbreiterung und die Verkürzung des Kopfes sehr ausgesprochen, bei Fall 4 schon ohne Röntgenbild durch die Palpation zu erkennen. Trotzdem waren die klinischen Störungen recht gering. Abduktion und Rotation waren in beiden Fällen eingeschränkt, Flexion und Extension hingegen waren frei. Es bestand geringe Beinverkürzung und Atrophie. Der Gang war bei beiden eine Spur hinkend. Trotzdem bestanden subjektive Beschwerden in keinem einzigen Fall, keiner der Patienten klagte über irgendwelche nennenswerte Schmerzen. Sie konnten alle beschwerdefrei den ganzen Tag über herumgehen und ihre schweren, zum Teil landwirtschaftlichen Arbeiten ausführen.

Zusammenfassung.

Nach Behandlung allgemeiner Fragen über Aetiologie und Wesen der Perthes'schen Krankheit wurden die Endausgänge von fünf Fällen Perthes'scher Krankheit beschrieben, die in der Orthopädischen Universitäts-Poliklinik in München behandelt und nachuntersucht wurden. Dabei ließ sich beobachten, daß die Perthes'sche Krankheit immer zu einem Abschluß der im Röntgenbild erkennbaren Deformation und zu klinischer Ausheilung kommt. Wieweit die Funktion jedoch wiederhergestellt wird, entscheidet der Ausheilungstypus. Drei beschriebene Krankheitsbilder heilten in der günstigen Kugelform der Kopfepiphyse aus, während zwei das typische Endbild einer Walzenform des Schenkelkopfes boten und somit eine, wenn auch zum Teil geringe Funktionsbehinderung übrig blieb.

Was die Ursache für günstige bezw. ungünstige Ausheilung sein mag, ist nicht geklärt. Von dieser Frage abgesehen zeigt es sich jedoch in allen beschriebenen Fällen, daß der Krankheitsverlauf und der Endausgang der Perthes'schen Krankheit — in der günstigen oder ungünstigen Richtung — ein immer konstantes Bild bietet.

Herrn Prof. Dr. B r a g a r d , Direktor der Orthopädischen Klinik München-Harlaching und Vorstand der Orthopädischen Universitäts-Poliklinik in München möchte ich herzlich danken für die freundliche Anregung zu vorstehender Arbeit und für deren liebenswürdige Förderung.

Literatur.

Axhausen:	Zbl. Chir. 1923. 50. — Zbl. Chir. 1923. 14. — Arch. klin. Chir. 1923. 124.
Bade:	Verh. dtsch. Ges. orth. Chir. 1913. 12.
Beck:	Ztrlorg. Chir. 1934. 65.
Bergmann:	Arch. klin. Chir. 1928. 150.
Brandes:	Dtsch. Z. Chir. 1920. 155. — Dtsch. Z. Chir. 1914. 131. — Med. Klin. 1914. 28. — Arch. orth. u. Unf. Chir. 1919. 17.
Brill:	Arch. orth. Chir. 1927. 24.
Brown u. Gordon:	Med. Klin. 1925. 687.
Büttner:	Arch. klin. Chir. 1925. 136.
Freund:	Fortschr. Röntgenstr. 42. H. 4. — Fortschr. Röntgenstr. 43. H. 2.
Fromme:	Zbl. Chir. 1920. 501.
Gaugele:	Zbl. Chir. 1923. 50. — Zbl. Chir. 1931. 2. — Verh. dtsch. orth. Ges. 1930. 25.
Glaessner:	Verh. dtsch. orth. Ges. 1928. 23.
Guidal:	Zbl. Chir. 1932. 303.
Hilgenreiner:	Med. Klin. 1933. 29.
Kappis:	Bruns' Beitr. 1923. 129.
Kargus:	Z. orth. Chir. 1933. 59.
Klett:	Fortschr. Röntgenstr. 30. H. 5/6.
Köhler:	Grenz. d. Norm. u. Anf. d. Path.
Konjetzni:	Acta chir. scand. 74. ref. Ztrlorg. Chir. 1934. 67.
Kreuter:	Zbl. Chir. 1920. 1162.
Krukenberg:	Verh. dtsch. orth. Ges. 1930. 258.
Legg:	J. Bone Surg. Jan. 1927. 9.
Lehmann:	M. m. W. 1923. 70.
Liek:	Arch. klin. Chir. 1922. 119.
Lindemann und Siemens:	Z. orth. Chir. 1934. 60.
Miltner und Hu:	Ztrlorg. Chir. 1934. 65.
Mühlbradt:	Dtsch. Z. Chir. 1929. 213.

Müller:	Arch. orth. Chir. 1922. 20.
Nikolajew:	Z. sovrem. Chir. 4. ref. Zbl. Chir. 1930.
Nussbaum:	Arch. klin. Chir. 1926. 127. — Arch. klin. Chir. 1927. 148.
Oberzimmer:	Ztrlorg. Chir. 1934. 65.
Perthes:	Klin. Wchschr. 1924. 13. — Zbl. Chir. 1920. 47. — Bruns' Beitr. 1922. 127.
Pollwein:	Bruns' Beitr. 1926. 135.
Preiser:	Z. orth. Chir. 28. 115.
de Quervain:	Schweiz. med. Wchschr. 1928. 7.
Riedel:	Virchows Arch. 1923. 224.
Rockemer:	Zbl. Chir. 1928.
Rupp:	Wiener klin. Wchschr. 1925. 60.
Sandor:	Bruns' Beitr. 1928. 143.
Schapira:	Ortop. e. Traumatol. Appar. Mot. 1933. 5. ref. Ztrlorg. Chir. 1934. 65.
Schinz, Baensch, Friedl:	Lhrb. d. Röntgendiagn.
Schlags:	Ztrlorg. Chir. 1934. 69.
Scholz:	Arch. orth. Chir. 1928. 26.
Spisic:	Z. orth. Chir. 52.
Spitzy:	Hdb. d. Kinderheilk. v. Pfaundler u. Schlossmann. 1930. 8.
Waldenström:	Ztrlorg. Chir. 1934. 67.
Walter:	Med. Klin. 1931. 29.
Winter:	Z. orth. Chir. 52. 592.
Zaajer:	Dtsch. Z. Chir. 1921. 163.

Lebenslauf.

Ich, Grete Fuhrmann, wurde am 12. Juli 1911 in Oberhausen-Osterfeld i. Rhld. geboren. Ich bin die Tochter des städtischen Tierarztes Dr. Alfred Fuhrmann und dessen Ehefrau Liesel geb. Hardegen. In Oberhausen-Osterfeld besuchte ich das städtische Lyzeum bis zur Obersekunda-Reife. Am 26. Februar 1931 legte ich am städtischen Oberlyzeum in Bottrop i. Westf. die Reifeprüfung ab. Ich studierte dann vom Sommersemester 1931 an Medizin in Innsbruck (2 Semester), Freiburg und Bonn (2 Semester), wo ich im Juli 1933 die ärztliche Vorprüfung ablegte. Während der 6 klinischen Semester studierte ich in München. Hier beendete ich am 18. Dezember 1936 das Staatsexamen. Seitdem bin ich Medizinalpraktikantin an der Orthopädischen Universitäts-Poliklinik in München.

PILGER
DRUCK